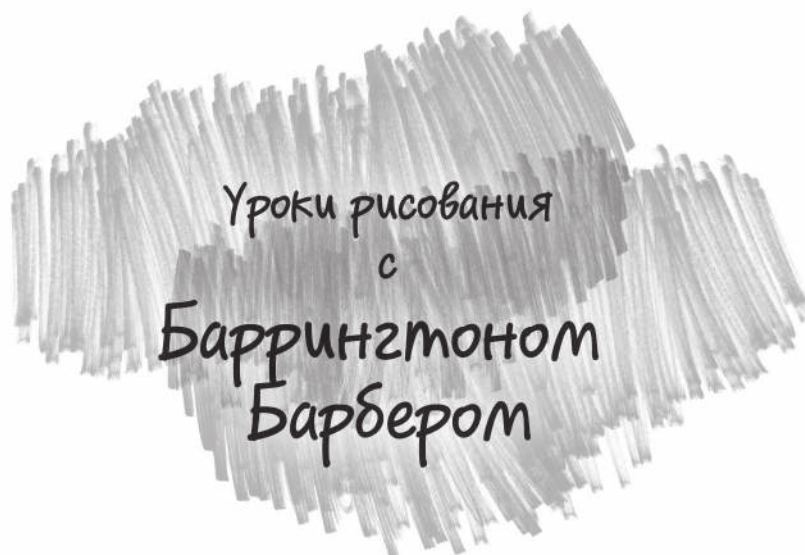






Уроки рисования
с
Баррингтоном
Барбером



Баррингтон Барбер

АНАТОМИЯ ДЛЯ ХУДОЖНИКОВ



 **БОМБОРА**
ИЗДАТЕЛЬСТВО

Москва 2022

УДК 741(075.4)
ББК 85.15я7
Б24

Barrington Barber
DRAWING ANATOMY

Copyright © Arcturus Holdings Limited www.arcturuspublishing.com

Барбер, Баррингтон.
Б24 **Анатомия для художников: практический курс / Баррингтон Барбер ; [перевод с английского О. Виязовой]. — Москва : Эксмо, 2022. — 160 с. : ил. — (Уроки рисования с Баррингтоном Барбером).**

ISBN 978-5-04-099887-6

Анатомия человека — базовая тема, необходимая каждому художнику. Если вы хотите стать настоящим профессионалом, научиться рисовать портреты и делать скетчи с натуры, то эта книга для вас.

Баррингтон Барбер, педагог и автор бестселлеров по рисованию, поможет вам разобраться в вопросах строения человека раз и навсегда.

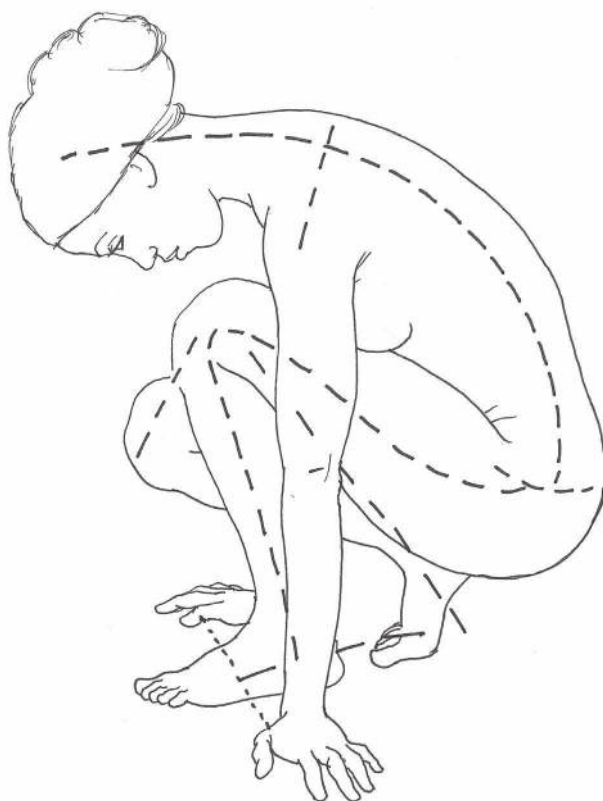Имея точное представление о том, что рисуете, вы перестанете копировать чужие изображения. Вы сможете пользоваться ими как референсами, создавая собственную композицию. Рисунки будут получаться более «живыми», динамичными. А помогут вам в этом подробные уроки по рисованию анатомии, включающие в себя точные медицинские термины.

Этот практический курс будет полезен как профессионалам, так и начинающим художникам.

УДК 741(075.4)
ББК 85.15я7

Оглавление

Введение	6
Практическое введение	8
Человек в полный рост	14
Голова	38
Торс	60
Руки и кисти	86
Ноги и стопы	118
Тело в движении	148
Алфавитный указатель	160



Введение

Книги по анатомии необходимы портретистам, но многие издания подготовлены в медицинских целях и обычно дают слишком много информации — например, читателю может быть интересно знать внутренние органы человека, но художник в этой информации не нуждается.

Художнику или студенту художественного учебного заведения важно изучать строение человеческого тела на основе скелета и мускулатуры. На эту тему было издано много хороших и полезных книг; некоторые из них немного устарели — не столько в отношении информации, которую они дают, сколько в методе ее преподнесения, а другие хорошие издания в основном иллюстрированы фотографиями.

Моя задача заключалась в том, чтобы создать исчерпывающую книгу по анатомии, содержащую всю информацию, необходимую для художника, а также рисунки и схемы в легкодоступном формате. Мне хотелось включить в нее то, что я считаю полезным для моей собственной практики рисования. Книга начинается с проработки фигуры человека в полный рост, затем следуют разделы об анатомии всех основных частей тела. Каждый раздел представляет скелет в нескольких ракурсах, а следом — мышцы поверх скелета и внешний вид человеческого тела. Также представлены описания, как именно мышцы осуществляют движение каждой части тела, и примеры изображения этих движений на рисунке.


Разумеется, не все человеческие тела идеальны, а пропорции у разных людей различаются. Эта книга иллюстрирована изображениями спортсменов: вы познакомитесь с формами мышц на лучших примерах, хотя, возможно, в дальнейшем станете рисовать и не настолько стройных людей.

В практическом введении вы найдете объяснение описательных терминов, используемых в медицинских кругах, в сопровождении подробного списка латинской терминологии. Его стоит прочесть, потому что знание анатомических терминов поможет вам понять аннотации в книге. Потребуется немного времени на заучивание названий, но при регулярном использовании этих терминов вы наверняка их запомните и сможете правильно ими пользоваться.

Я отказался от описаний мозга, сердца, легких и других внутренних органов, потому что они размещаются внутри черепной коробки, грудной клетки и таза, а именно кости определяют внешний вид, необходимый для изображения фигуры человека. Я также исключил подробности мужских гениталий, так как различия в их размерах и форме слишком велики.

На протяжении истории художники смотрели на человеческое тело и показывали его красоту, силу, а также то, насколько оно может быть искажено. Чтобы создать рисунки для этой книги, я использовал наилучшие материа-

лы, включая собственные эскизы, разве только не рисовал вскрытые трупы, в отличие от Микеланджело и Леонардо да Винчи. Художники внесли большой вклад в изучение анатомии — как для художественных, так и для медицинских целей. В своей работе художник старается запечатлеть форму всей сложной механики тела, но для этого он должен знать, как именно оно функционирует.



Практическое введение

Этот раздел предоставит вам некоторые начальные сведения по анатомии человека. В нем описаны свойства костей, мышц, сухожилий, хрящей, кожи, жира и суставов и приведены схемы разных типов суставов и мышц.

Кости

Скелет — это прочный каркас тела, частично поддерживающий и частично защищающий его. Форма скелета сильно варьируется: от нее зависит телосложение человека и распределение мышц и жира в теле.

Кости — живая ткань, питаемая кровью и пронизанная нервами. Они могут становиться слабее и тоньше при плохом питании и недостаточной нагрузке или же тяжелее и крепче, если вынуждены поддерживать большой вес. У зародыша они мягкие и гибкие, а по-настоящему крепкими становятся только к двадцати пяти годам жизни человека.

У людей в среднем двести шесть костей: кто-то рождается без некоторых, кто-то — с избыточным их количеством, а с возрастом часть костей срастается между собой. У каждого из нас есть череп, грудная клетка, таз и позвоночник, а также кости рук, кистей, ног и стоп. Большинство костей симметричны. Кости конечностей — цилиндрической формы, утолщающиеся к концам. Выступающая часть кости называется отростком или бугром.

Очень подвижные части тела, такие как запястья, состоят из большого числа маленьких костей. Другие кости, например лопатка, могут двигаться во всех направлениях под действием окружающих их мышц.

Кости черепа отличаются от всех остальных. Они формируются из отдельных пластин, превращаясь в единую черепную коробку, вмещающую мозг. Нижняя челюсть — единственная подвижная кость головы.

Длинные кости рук и ног служат рычагами, а плоские кости черепа, ребра, подобные прутьям клетки, и чашеобразные кости таза защищают уязвимые органы: мозг, сердце, легкие, печень и органы брюшной полости.

Мышцы

Взаимодействие костей, мышц и сухожилий позволяет делать сильные, широкие или мелкие, точечные движения. Мышцы производят движения, сокращаясь и расслабляясь. Мышцы конечностей выделяются своей длиной, а мышцы корпуса — шириной. Более жестко закрепленный конец мышцы называется головкой или началом мышцы, а другой конец — обычно более удаленный от позвоночника — прикреплением мышцы. Тело человека включает как мощные толстые мышцы, такие как бицепсы, так и кольцевидные мышцы (сфинктеры), окружающие отверстия тела: глаз, рот и анус. Некоторые мышцы сливаются вместе и имеют две, три и четыре головки и прикрепления. Сложные мышцы также имеют части, начинающиеся в разных местах. Мясистая часть мышцы называется брюшком, а волокнистая часть — сухожилием или апоневрозом (см. ниже).

Поперечно-полосатые (произвольно сокращающиеся) мышцы подчиняются сознательному контролю человека. Шестьсот сорок произвольно сокращающихся мышц составляют до 50% веса тела и формируют мышечную систему. Эти мышцы, собранные в группы и лежащие в несколько слоев, формируют контуры тела. Рисунки, приведенные ниже, демонстрируют различные типы поперечно-полосатых мышц с сухожилиями с обоих концов. Обратите внимание на характерную форму мышцы сфинктера с правого края.

Гладкие (непроизвольно сокращающиеся) мышцы ограничены стенками полых органов (кишечник, кровеносные сосуды) и функционируют независимо от нашего осознанного контроля. Сердечные мышцы одновременно полосатые и непроизвольно сокращающиеся, ячеистой структуры, обеспечивающей синхронность их сокращений.

Сухожилия

Сухожилия – это волокнистые структуры, прикрепляющие концы мышц к костям в выступающих точках, называемых буграми и бугристостями. Некоторые мышцы разделены включенными в них сухожилиями (иллюстрация выше, вторая справа). Сухожилия могут быть круглыми и тяжистыми или плоскими и лентовидными; они состоят из прочных эластичных волокон, расположенных продольно, не растягиваются и хорошо выдерживают нагрузку лежащих на них мышц. Многие сухожилия длиннее мышц, которым они служат, – например, в предплечьях.

Апоневрозы

Это широкие, плоские, листовидные связки, продолжающие широкие, плоские мышцы, крепящиеся к костям или переходящие в фасции.

Сухожильные дуги

Фиброзные тяжи, соединенные с фасциями мышц.

Фасции

Фиброзные слои различной толщины, имеющиеся во всех частях тела, покрывающие мышцы, кровеносные сосуды, нервы, суставы, органы и железы. Они предотвращают трение между движущимися мышцами.

Связки

Волокнистые эластичные ленты, находящиеся в тех частях суставов, куда присоединены сочлененные кости, или натянутые между двумя неподвижными костями.

Хрящи

Хрящ — это соединительная ткань, состоящая преимущественно из коллагена (белка). Волокнистый хрящ формирует лонное сочленение (сустав между лонными костями) и межпозвоночные диски. Эластичные хрящи придают форму мочке уха. Гиалиновый хрящ — самый распространенный вид хряща — покрывает суставную поверхность кости (ее концы около суставов), формирует кольца трахеи (дыхательное горло) и бронхи (дыхательные пути) легких, придает форму нижней части грудной клетки и носу.

Кожа

Плотная самовосстанавливающаяся оболочка около 2 мм толщиной, образующая границу между внутренней средой человека и окружающей средой. Человеческая кожа толще всего на верхней части спины, подошвах ног и кистях рук, а тоньше всего — на веках. Кожа — не только самый крупный сенсорный орган; она также защищает тело от механических повреждений, потери жидкости и проникновения вредных веществ. Она регулирует температуру тела посредством потоотделения и охлаждающего эффекта поверхностных вен.

Эпидермис

Это верхний слой кожи, покрывающий дерму — более толстый слой рыхлой соединительной ткани. Еще ниже находится гиподерма — тонкий слой белой соединительной жировой ткани, лежащей на подкожной фасции.

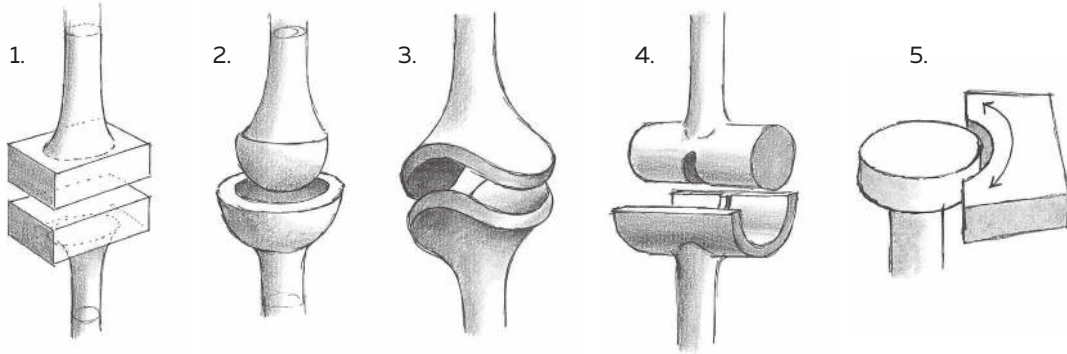
Жировая клетчатка

Жир — это запас энергии тела. Его слои смягчают контуры костно-мышечного каркаса. Клетчатка накапливается преимущественно в области ягодиц, пупка, таза, внутренней и внешней поверхности бедер, передней и задней поверхности колена, под сосками, на задней поверхности рук, на щеках и под нижней челюстью.

Суставы

Суставы образуют соединения между костями. В фиброзных суставах, таких как швы черепа, нет ощутимых движений. Ограничено движение в хрящевых соединениях. Самые подвижные — синовиальные соединения, например колени, где кости не фиксированы.

Основное движение суставов — сгибание до более острого угла, выпрямление или разгибание, приведение (движение к средней линии тела) и медиальное и латеральное вращение (поворот к средней линии и от нее).



1. Плоский сустав

Образован плоскими или слегка изогнутыми поверхностями с небольшой подвижностью — как в плечне.

2. Шаровидный сустав

Сферические концы одной кости движутся по сферической впадине другой кости, как, например, в тазобедренном суставе.

3. Седловидный, или двухосный сустав

Позволяет делать ограниченные движения в двух направлениях под прямым углом одно к другому, как большой палец кисти.

4. Блоковидный сустав

Возможные сгибательно-разгибательные движения только в одной плоскости — как в колене, локте или пальце.

5. Цилиндрический сустав

Одна кость движется вокруг другой по своей оси — такие как лучевая и локтевая кости.

Понимание анатомической терминологии

Если вы не знаете латыни, то латинские названия костей и мышц могут показаться вам сложными для понимания и даже пугающими. Однако после того, как вы запомните, что, например, **extensor** — это мышца, участвующая в процессе разгибания, **brevis** по-латыни «короткий», а **pollicis** — «относящийся к большому пальцу», то расположение, место прикрепления и функция мышцы **extensor pollicis brevis** станут куда более понятны.

Даже русские анатомические термины, скорее всего, известны не всем, кто хочет рисовать человеческое тело. По этой причине далее будут объяснены главные технические термины книги, как русские, так и латинские.

deep	глубокий (далекий от поверхности тела)	medial	медиальный срединный
superficial	поверхностный (близкий к поверхности тела)	distal	дистальный, далекий от места прикрепления мышцы
inferior	нижний	proximal	проксимальный, ближайший к месту прикрепления мышцы
superior	верхний	prone	пронация ладонью вниз
anterior	передний	supine	супинация ладонью вверх
posterior	задний		
lateral	латеральный боковой		

radial	радиальный, относящийся к руке со стороны большого пальца	mental	подбородочный, относящийся к подбородку «загривочный», относящийся к задней части шеи
ulnar	ульнарный, относящийся к руке со стороны мизинца	nuchal	затылочный, относящийся к задней части головы
fibular	фибулярный, относящийся к ноге со стороны мизинца	occipital	затылочный, относящийся к области вокруг глаз
tibial	тибиальный, относящийся к ноге со стороны большого пальца	orbital	глазной, относящийся к области вокруг глаз
alveolar	альвеолярный, относящийся к деснам и зубам	palatine	небный, относящийся к верхней части рта
costal	костальный, относящийся к ребрам	palmar	ладонный, относящийся к ладони
dorsal	дорсальный спинной, верхний	plantar	подошвенный, относящийся к подошве
frontal	лобный, относящийся ко лбу	supraorbital	надглазничный относящийся к области над глазами
hypothenar	гипотенарный, относящийся ко второму возвышению ладони, расположенному у мизинца	temporal	височный, относящийся к виску
lumbar	поясничный, относящийся к пояснице	thenar	тенарный, относящийся к первому возвышению ладони, расположенному у большого пальца
		thoracic	грудной, относящийся к груди

Кости

calcaneum	пяточная кость	patella	коленная чашечка
carpus	запястье	phalanges	фаланги — кости пальцев рук и ног
clavicle	ключица	process	отросток — выступающая часть кости (также отросток)
coccyx	копчик — четыре сросшихся позвонка ниже крестца	pubis	лобковая кость (часть тазовой кости)
condyle	мыщелок — выступ на конце кости	radius	лучевая кость — одна из костей руки
costae	ребра	sacrum	крестец — пять сросшихся позвонков в нижней части позвоночника
epicondyle	надмыщелок — выступ на мышцелке или над ним	scapula	лопатка
femur	бедренная кость	sternum	грудина
fibula	малоберцовая кость	tarsus	предплюсна — кости лодыжки, подъема и пятки
humerus	плечевая кость	tibia	большеберцовая кость
ilium	подвздошная — одна из костей таза — кость	ulna	локтевая кость
ischium	седалищная — одна из костей таза — кость	vertebra	позвонок — одна из костей позвоночника
malleolus	щиколотка — костный нарост в виде молоточка, например на лодыжке	zygoma	скуловая кость
mandible	нижняя челюсть		
maxilla	верхняя челюсть		
metacarpus	пять — кости ладони		
metatarsus	плюсна — кости верхней части ступни, кроме пальцев ног		
olecranon	локтевой отросток		

многие кости называются по своей форме: гороховидные (в форме горошины), клиновидные (в форме клина), ладьевидные (в форме ладьи) и т. д.

Мышцы

Как описано на стр. 10–11, основные движения суставов – это сгибание под более острым углом, разгибание (выпрямление), абдукция (отведение от средней линии тела) и аддукция (приведение к средней линии). Мышцы, участвующие в этих движениях, называются сгибателями (*flexor*), разгибателями, или экстензорами (*extensor*), отводящими мышцами, или абдукторами (*abductor*) и приводящими мышцами, или аддукторами (*adductor*). Кроме того, есть вращающие мышцы (*rotator*).

Среди других мышц, названных по своим функциям, – поднимающие мышцы (*levator*), опускающие мышцы, или депрессоры (*depressor*), напрягающие мышцы (*tensor*) и расширяющие мышцы (*dilator*). Наконец, сморщивающая мышца (*corrugator*) помогает нам морщить лоб.

Мышцы бывают различных размеров; их относительные размеры часто обозначают латинскими прилагательными:

<i>longus</i>	длинный	расположение тоже обозначают латинскими терминами:	
<i>brevis</i>	короткий	<i>interossei</i>	межкостный
<i>magnus</i>	большой	<i>lateralis</i>	боковой, направленный вбок
<i>major</i>	большой	<i>medialis</i>	средний, направленный к середине
<i>maximus</i>	наибольший	<i>orbicularis</i>	кольцевой, расположенный вокруг отверстия
<i>medius</i>	средний	<i>profundus</i>	глубокий
<i>minor</i>	малый	<i>anterior, posterior, inferior</i> и <i>superior</i> означают соответственно передний, задний, нижний и верхний	
<i>minimus</i>	наименьший		

Другие латинские прилагательные

<i>abdominis</i>	брюшной	<i>labii</i>	губной
<i>anguli oris</i>	относящийся к углу рта	<i>lumborum</i>	поясничных
<i>auricularis</i>	ушной	<i>mentalis</i>	подбородочный
<i>brachii</i>	ручной (также <i>brachialis</i>)	<i>naris</i>	ноздревой
<i>capitis</i>	головной	<i>nasalis</i>	носовой (также <i>nasi</i>)
<i>carpi</i>	кистевой	<i>nuchae</i>	загривочный
<i>cervicis</i>	шейный	<i>oculi</i>	глазной
<i>digiti</i>	относящийся к пальцу руки или ноги	<i>oris</i>	ротовой
<i>digiti minimi</i>	мизинцевый (на руке или ноге)	<i>palmaris</i>	ладонный
<i>digitorum</i>	относящийся к пальцам рук или ног	<i>patellae</i>	относящийся к коленной чашечке
<i>dorsi</i>	спинной	<i>plantae</i>	подошвенный
<i>fasciae</i>	относящийся к фасциям (см. ниже)	<i>pectoralis</i>	грудной
<i>femoris</i>	бедренный	<i>pollicis</i>	относящийся к большому пальцу
<i>frontalis</i>	лобный	<i>radialis</i>	лучевой
<i>hallucis</i>	относящийся к большому пальцу ноги	<i>scapulae</i>	относящийся к лопатке
<i>indicis</i>	относящийся к указательному пальцу	<i>thoracis</i>	грудной
		<i>tibialis</i>	относящийся к берцовой кости
		<i>ulnaris</i>	локтевой

Другие части тела

fascia лист соединительной ткани (мн. ч. *fasciae*)

fossa ямка, впадина (мн. ч. *fossae*)

Человек в полный рост

В этом разделе мы рассмотрим тело целиком, изучим строение скелета и основных мышц, а затем уделим внимание пропорциям и разнице между мужским и женским телами.

Костный скелет очень напоминает внутренние леса, вокруг которых строятся более мягкие части тела. Разумеется, плоть и кость неразделимы, поскольку весь организм развивается в утробе одновременно, но скелет обеспечивает жесткий каркас, дающий опору всей массе мышц и внутренних органов. Костная структура новорожденного не способна поддерживать тело, потому что мышцы недостаточно развиты, но по мере взросления человек обретает одновременно мускульную силу и понимание, как управлять своими движениями.

Художник должен знать, какие части скелета видны на поверхности тела, поскольку при рисовании это помогает связать неподвижные точки тела с внешним видом его наиболее мясистых частей. Знание строения скелета – главное, что необходимо для правильного изображения человеческой фигуры.

Когда вы рисуете человеческое тело, вы не можете видеть, где именно начинаются и кончаются мышцы. Однако если вы осведомлены об их структуре, то сможете более точно определить основную форму любой мышцы на вашем рисунке.

Стоит немного больше узнать о крупных поверхностных мышцах, потому что тогда, упоминая их в натурном классе, вы сможете пояснить, над какой частью тела собираетесь работать. Если у вас хороший преподаватель, он будет знать названия большинства крупных мышц.

Если вы собираетесь рисовать фигуру человека с натуры, нужно иметь в виду, что мышцы разных людей развиты неодинаково. Спортсмен будет обладать таким строением мышц, которое гораздо легче увидеть на поверхности, чем тот, кто ведет малоподвижный образ жизни. Женщины в целом имеют более толстый слой жировой ткани, чем мужчины, и иногда мышцы, которые видны у мужчины, у женщины менее выражены и более слабы. Человек любого пола может иметь более полное телосложение, так что вам будет труднее разглядеть, как мышцы накладываются одна на другую.

Хотя мы всегда видим человеческое тело снаружи, знания о том, что находится под кожей, помогут создать более достоверные и убедительные изображения.